




Unusual presentation of common pathogens



Detchvijitr Suwanpakdee MD.
Pediatric infectious disease unit
PMK Hospital

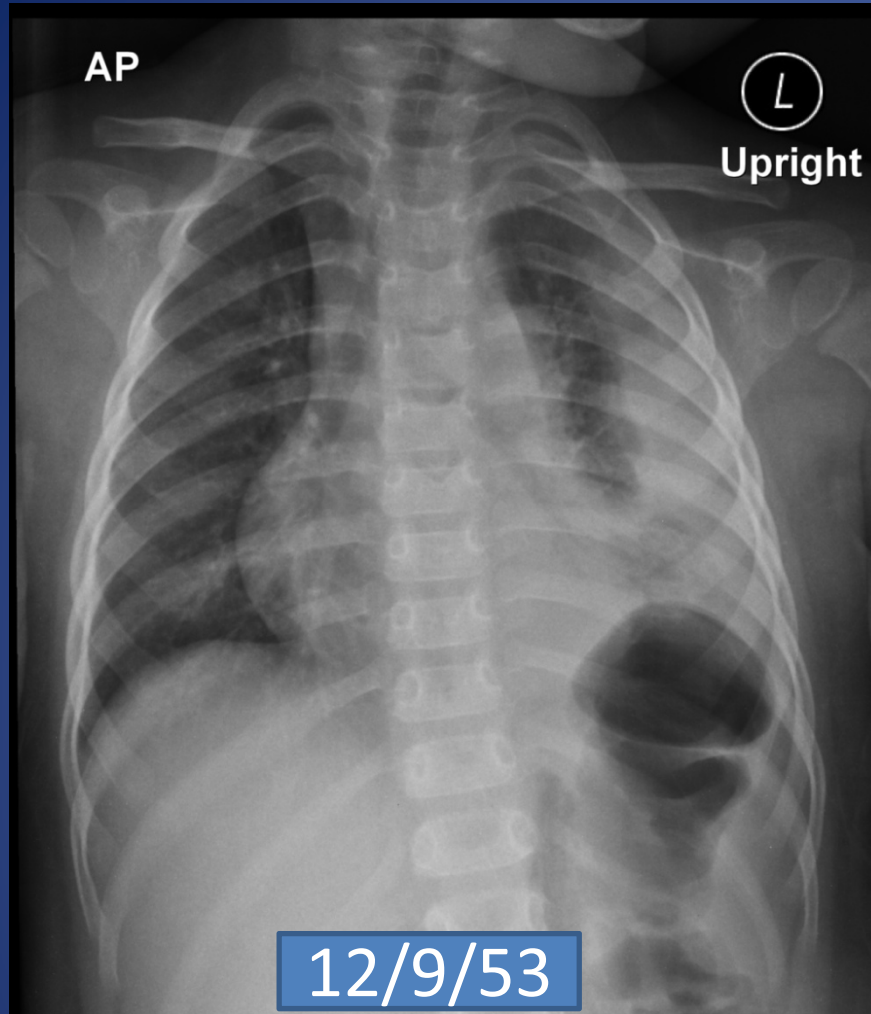


Case presentation

- ผู้ป่วยเด็กหญิงไทย อายุ 2 ปี 3 เดือน

CC หายใจเหนื่อย และซีดลง

- 1 wk PTA ไข้สูง ไอมีเสมหะ น้ำมูกใส ไปพบแพทย์ ได้ยามารับประทาน 3 วัน ไม่ดีขึ้น ไข้สูง หอบหายใจเร็ว วินิจฉัย pneumonia เข้ารับการรักษาในโรงพยาบาล



Lab	12/9/53
Hb	12.4
Hct	36.7
WBC	18,030
PMN	81
L	7.5
M	8.3
B	-
E	-
Plt.	253,000

H/C : *Streptococcus pneumoniae*

MIC: Penicillin

Serotype : 19A

(susceptible)

Cefotaxime = 2 mcg/mL (intermediate-susceptible)



Case presentation

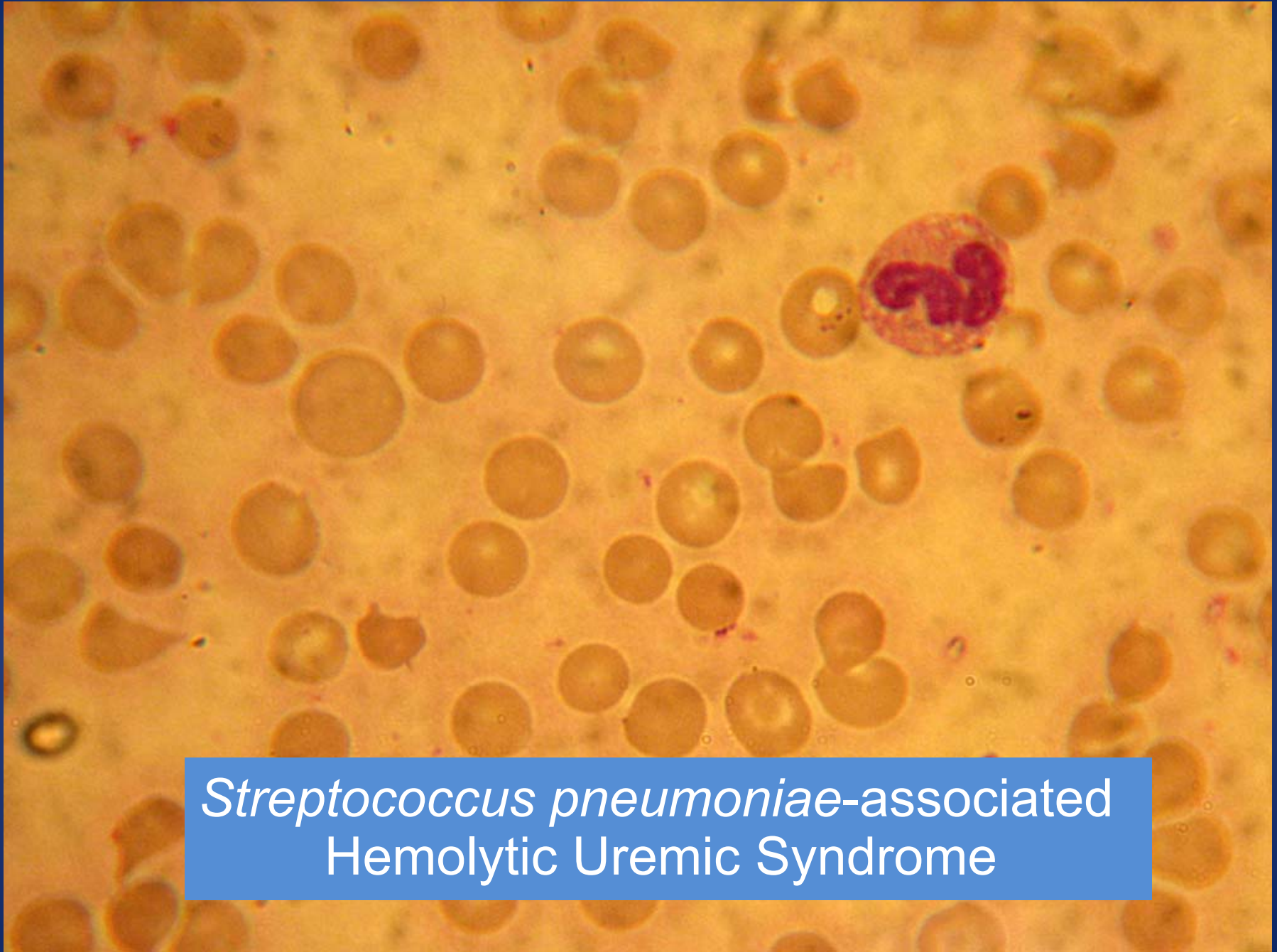
- อาเจียนเป็นเลือด ชี้อลง บวม หอบมากขึ้น

Hb	Hct	WBC	P	L	M	B	E	Plt	APTT	PT/INR	DCT
5.7	15	20,200	86	6	8			7,000	43	13.7/1.17	2+

BUN	Cr
68	4.1

FDP	Fibrinogen
6.11 mcg/mL (0 – 0.5)	880 mg% (200 – 400)

- Invasive pneumococcal disease with pneumonia with empyema
- Hemolytic anemia with thrombocytopenia with acute kidney injury



Streptococcus pneumoniae-associated
Hemolytic Uremic Syndrome