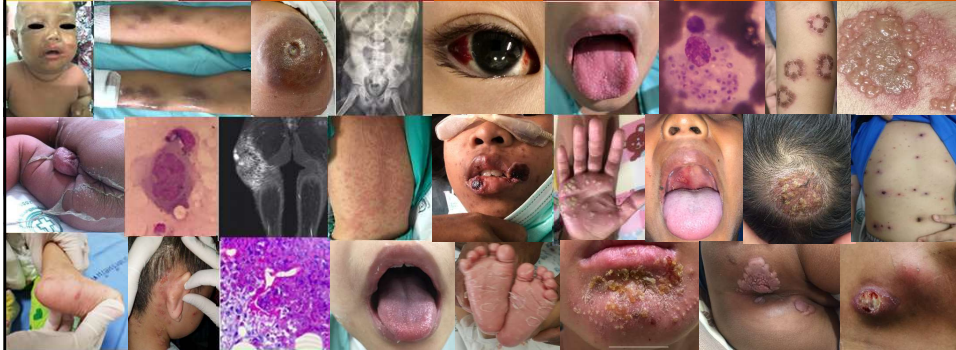


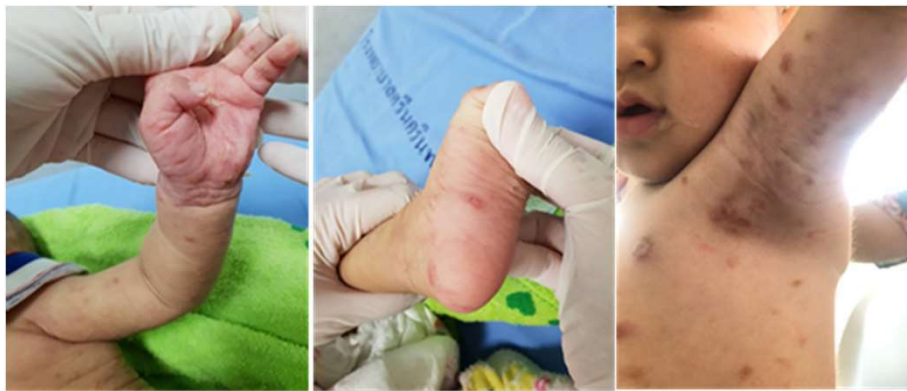
**ID Quiz I: Photo Quiz:**  
**in Pediatric Infectious Disease 2023**  
**Part II: Skin infection**

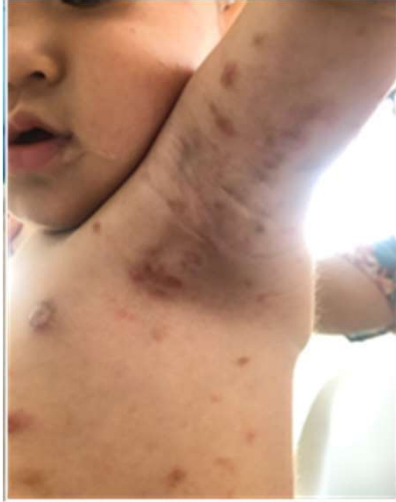


**รศ.พญ.ลีลาวดี เตชาเสถียร**  
**คณะแพทยศาสตร์ ม.ขอนแก่น**  
**นพ.ทรงเกียรติ อุดมพรวิวัฒน์**  
**โรงพยาบาลพุทธชินราช พิษณุโลก**


**1. เด็กชายไทย อายุ 1 ปี มีตุ่มคันลักษณะดังภาพ มา 1 สัปดาห์ ลักษณะเป็นตุ่มนูนแดง บางตำแหน่งเป็นตุ่มน้ำใส ตำแหน่งผื่นอยู่ที่รักแร้ ลำตัว ฝ่ามือ ฝ่าเท้า**

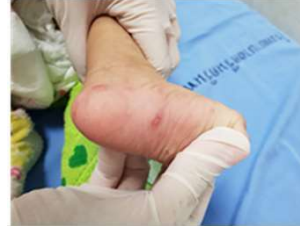
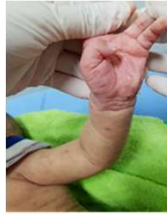
**1. เด็กชายไทย อายุ 1 ปี มีตุ่มคันลักษณะดังภาพ มา 1 สัปดาห์ ลักษณะเป็นตุ่มนูนแดง บางตำแหน่งเป็นตุ่มน้ำใส ตำแหน่งผื่นอยู่ที่รักแร้ ลำตัว ฝ่ามือ ฝ่าเท้า**



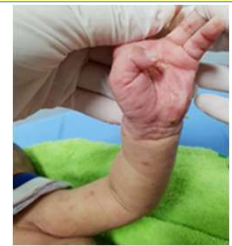จงให้การรักษาในผู้ป่วยรายนี้

- ก. Benzyl peroxide
- ข. Betametasone
- ค. Permethrin
- ง. Cephalexin
- จ. Acyclovir



## Ddx/Discuss

### Itchy erythematous papules



#### Describe:

**Itchy** (usually intense itch at night time) erythematous/ hyperpigmented papules and vesicles

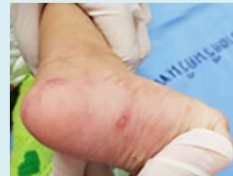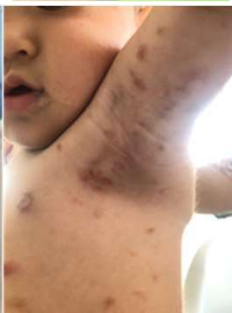**Location:** palms and soles, axillar, trunk

**Onset:** 1 week, without fever

**Family member:?**

#### DDX (itchy papules)

- Eczema/ atopic dermatitis
- Insect bite reaction
- Scabies



**1. เด็กชายไทย อายุ 1 ปี มีตุ่มคันลักษณะดังภาพ มา 1 สัปดาห์ ลักษณะเป็นตุ่มนูนแดง บางตำแหน่งเป็นตุ่มน้ำใส ตำแหน่งผื่นอยู่ที่รักแร้ ลำตัว ฝ่ามือ ฝ่าเท้า**




จงให้การรักษาในผู้ป่วยรายนี้

- ก. Benzyl peroxide
- ข. Betametasone
- ค. Permethrin**
- ง. Cephalexin
- จ. Acyclovir

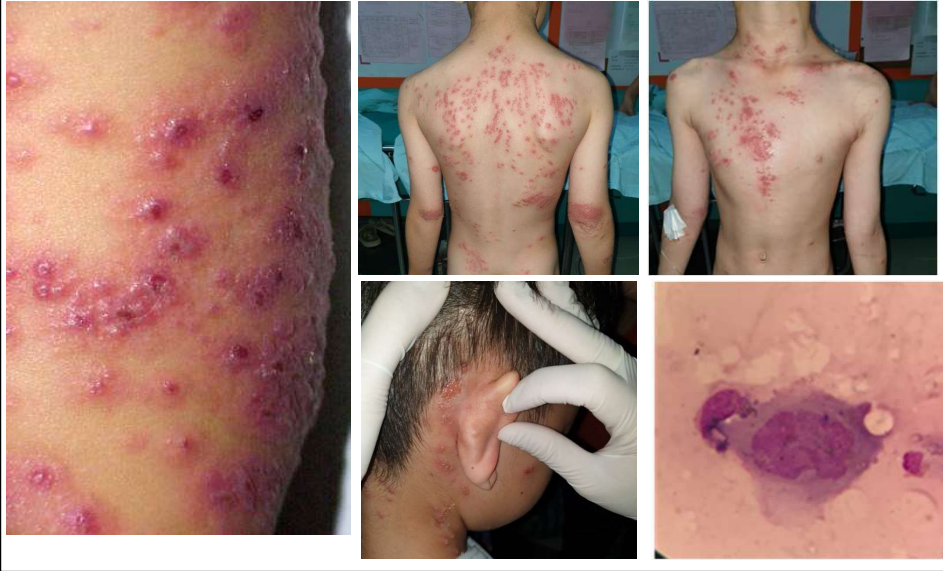

**Scabies: หิด**

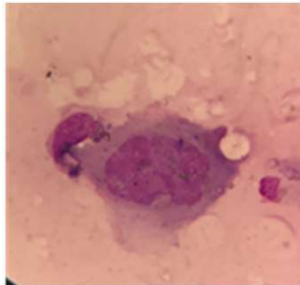
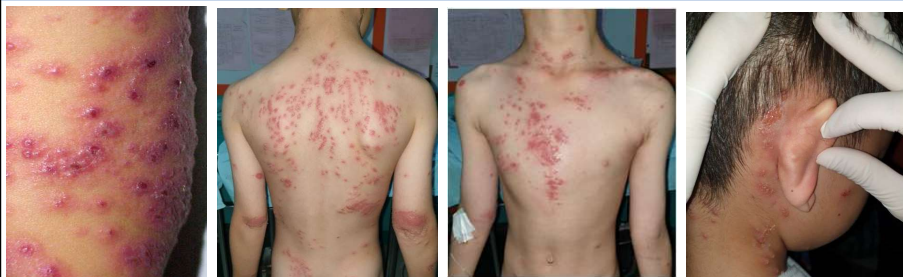

Name	Instruction	Remark	Efficacy
5% Permethrin cream	below neck 8-14 hr., 1 week apart	Safety, age > 2 month non breast feed	91%
0.3, 1% Lindane Gamma benzene hexachloride	30-60 ml Below neck 8-14 hr.	age > 2 year, non-pregnancy non breast feed CNS side effect: seizure	86%
6-10% Sulfur ointment	Below neck 24 hr. and rinse off 3 consecutive Or 8 hr X 7 day	Age < 2 year, safety in pregnancy, breast feed Contraindication: sulfa allergy	
12.5, 25% Benzyl benzoate	Below neck nightly 3 applications	Irritant contact dermatitis, eczema	
Ivermectin	200 mcg/kg/dose oral for 2 doses, 2 weeks apart	Age > 5 year, BW > 15 kg non-pregnancy	95%

**2. เด็กชาย 11 ปี ผื่นเป็นๆ หายๆ มา 2 ปี**  
**3 วันไข้สูง ผื่นบริเวณเดิมแต่รุนแรงมากขึ้น มี**  
**น้ำเหลืองไหล และเป็นตุ่มน้ำที่สะเก็ดออกเป็นแผล**



**2. เด็กชาย 11 ปี ผื่นเป็นๆ หายๆ มา 2 ปี**  
**3 วันไข้สูง ผื่นบริเวณเดิมแต่รุนแรงมากขึ้น มี**  
**น้ำเหลืองไหล และเป็นตุ่มน้ำที่สะเก็ดออกเป็นแผล**

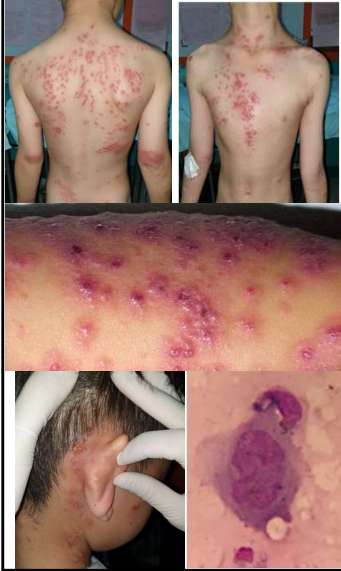

**จงให้การวินิจฉัย**

- ก. Small pox
- ข. Chicken pox
- ค. Bullous impetigo
- ง. Eczema herpeticum
- จ. Molluscum contagiosum

## Ddx/Discuss

**Fever + new vesicles on underlying eczematous lesions**

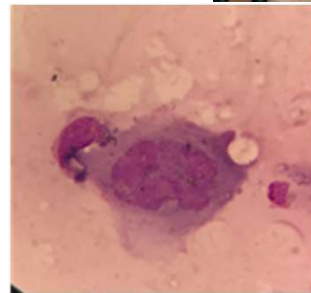
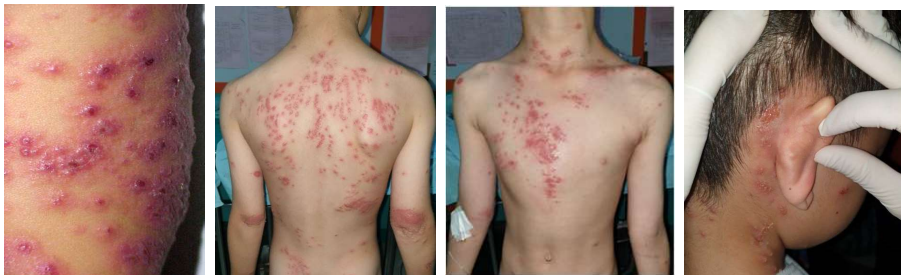

**Describe:** Punch out vesicles on erythematous base/ underlying eczematous lesions

**DDx (fever + new vesicles on underlying eczema lesions)**

- **Infectious conditions with vesicular lesions**
  - **Bullous impetigo** – flaccid bullae
  - **Chicken pox** – multiple stages
  - **Herpes infection**

**2. เด็กชาย 11 ปี ผื่นเป็นๆ หายๆ มา 2 ปี  
3 วันไข้สูง ผื่นบริเวณเดิมแต่รุนแรงมากขึ้น มี  
น้ำเหลืองไหล และเป็นตุ่มน้ำที่สะเก็ดออก**



**จงให้การวินิจฉัย**

- ก. Small pox
- ข. Chicken pox
- ค. Bullous impetigo
- ง. Eczema herpeticum**
- จ. Molluscum contagiosum