

Interhospital-interesting case

Suwadee Jirasakpisarn.MD.

CASE

PP: เด็กชายไทย อายุ 14 ปี ภูมิลำเนา จ.ชัยนาท

CC: ไข้ 15 วันก่อนมาโรงพยาบาล

PI: 15 วันก่อนมาโรงพยาบาล มีไข้ ไม่ไอ ไม่มีน้ำมูก ไม่เจ็บคอ
ปัสสาวะอุจจาระปกติ

9 วันก่อนมาโรงพยาบาล เริ่มมีไข้สูง รับประทานอาหารได้

ลดลงน้ำหนักลดลงประมาณ 2 กิโลกรัมใน 2 อาทิตย์

รับประทานยาลดไข้ไม่ดีขึ้น จึงไปตรวจที่โรงพยาบาลจังหวัด

V/S: BT 40° c, BP110/70 mmHg, PR 80 bpm, RR 22 /min

Lab: CBC: Hb 12 g/dL, Hct 39%, WBC 2,240/mm³ (N61%, L24%)

Platelet 46,000/mm³

UA: WBC 1-2/HPF, RBC 0-1/HPF

Widal,Weil-Felix Test: negative

Lepto titer: negative Melioid titer: negative

Malaria: not found

Diagnosis: Dengue fever

Treatment: Tamiflu, Ceftazidime, Doxycycline

อาการไม่ดีขึ้นจึงส่งตัวมารักษาต่อที่โรงพยาบาลพระมงกุฎเกล้า

**Ceftazidime,
Oseltamivir**

1

2

3

Fever

6

7

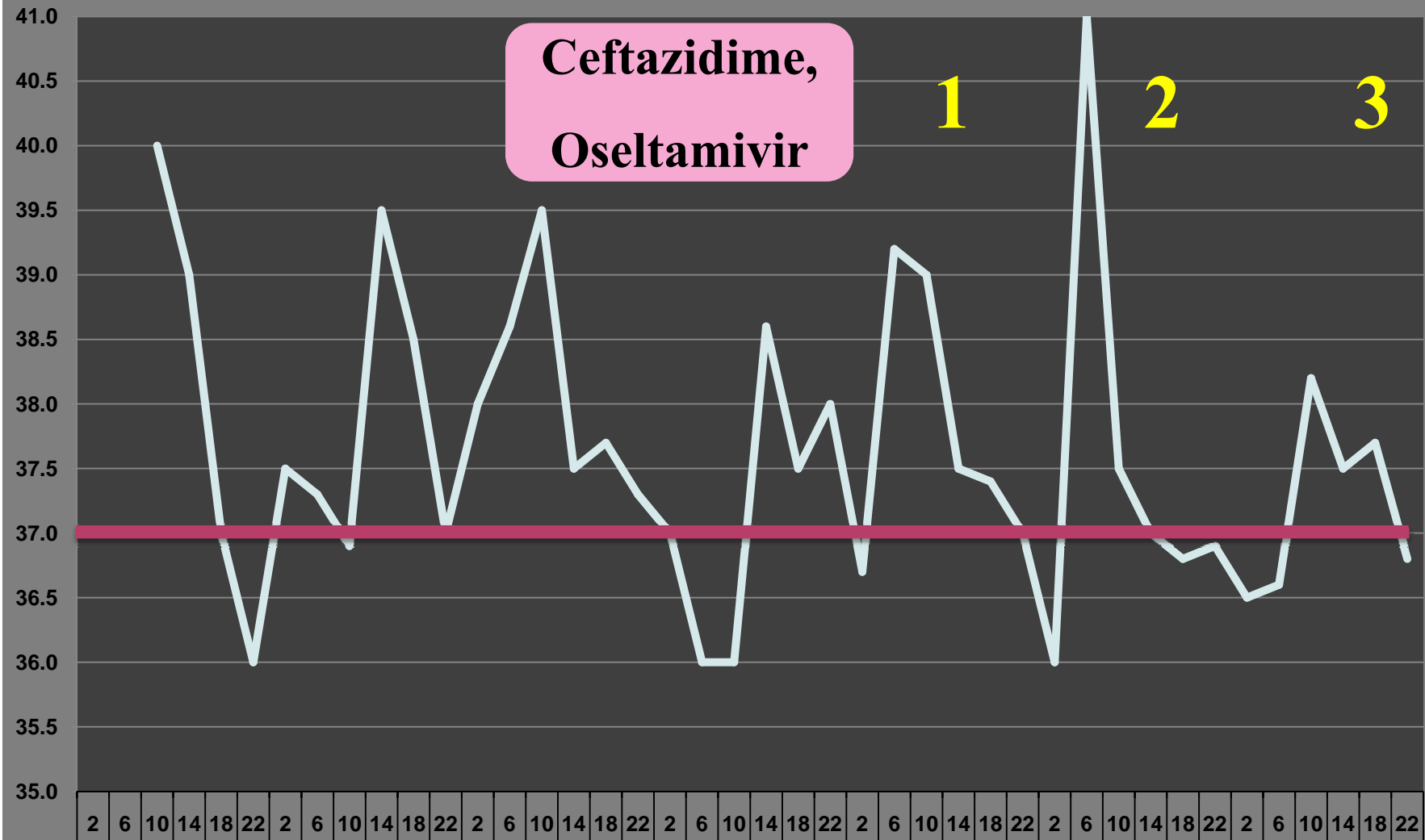
8

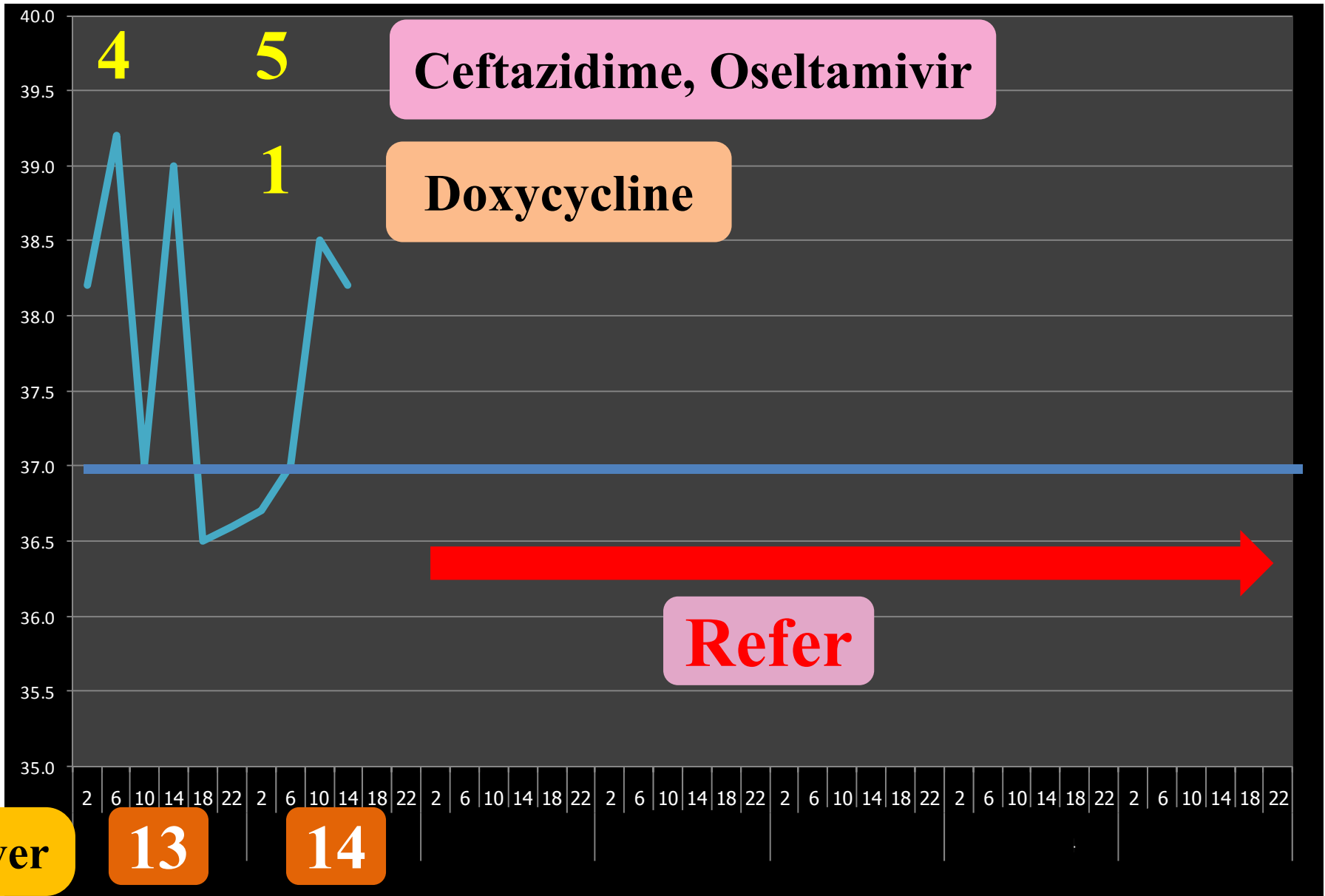
9

10

11

12





Fever

13

14

Ceftazidime, Oseltamivir

Doxycycline

Refer