

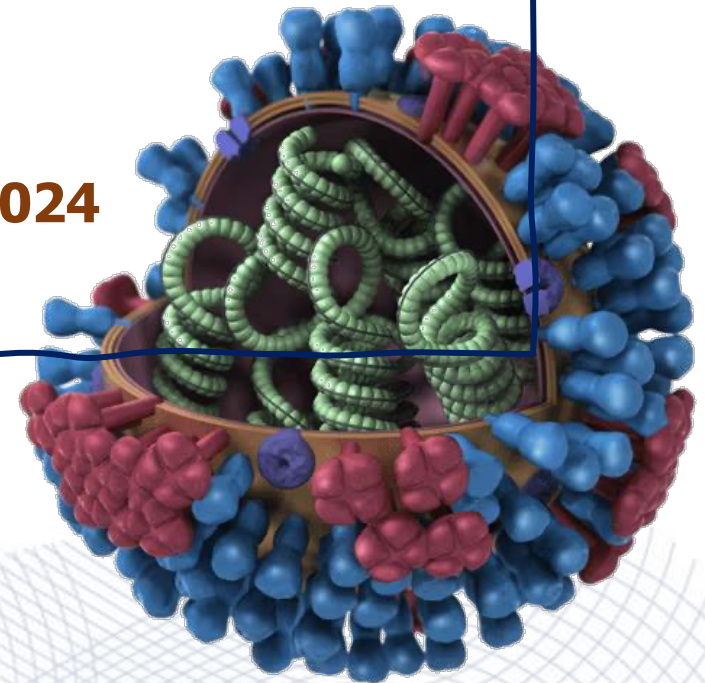
Tripledemic among young children

"Influenza"

Update on Pediatric Infectious Disease 2024

22 Feb 2024

ผศ.พญ. สุพัตรา รุ่งไมตรี
สาขาวิชาโรคติดต่อเด็ก ภาควิชากุมารเวชศาสตร์
คณะแพทยศาสตร์ศิริราชพยาบาล



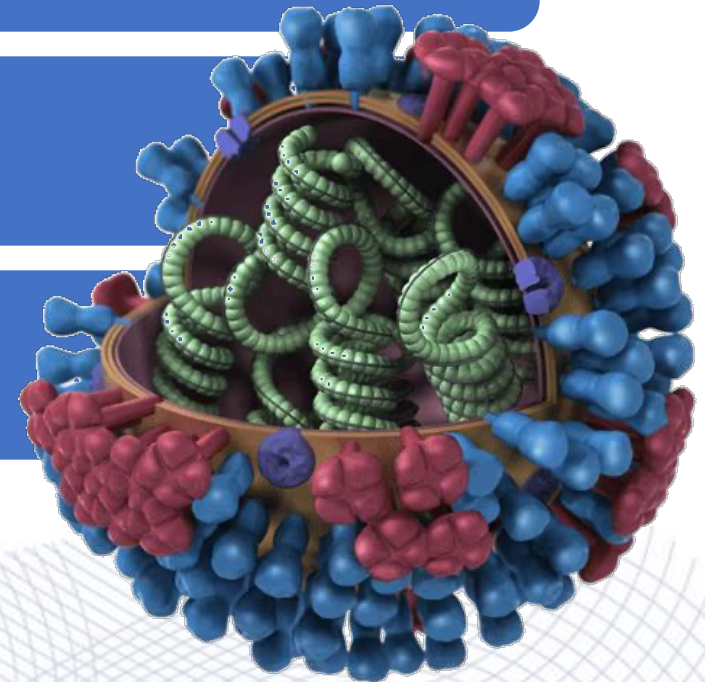
Outline

Epidemiology

Diagnosis

Treatment

Prevention



เด็กชาย 1 ปี 9 เดือน

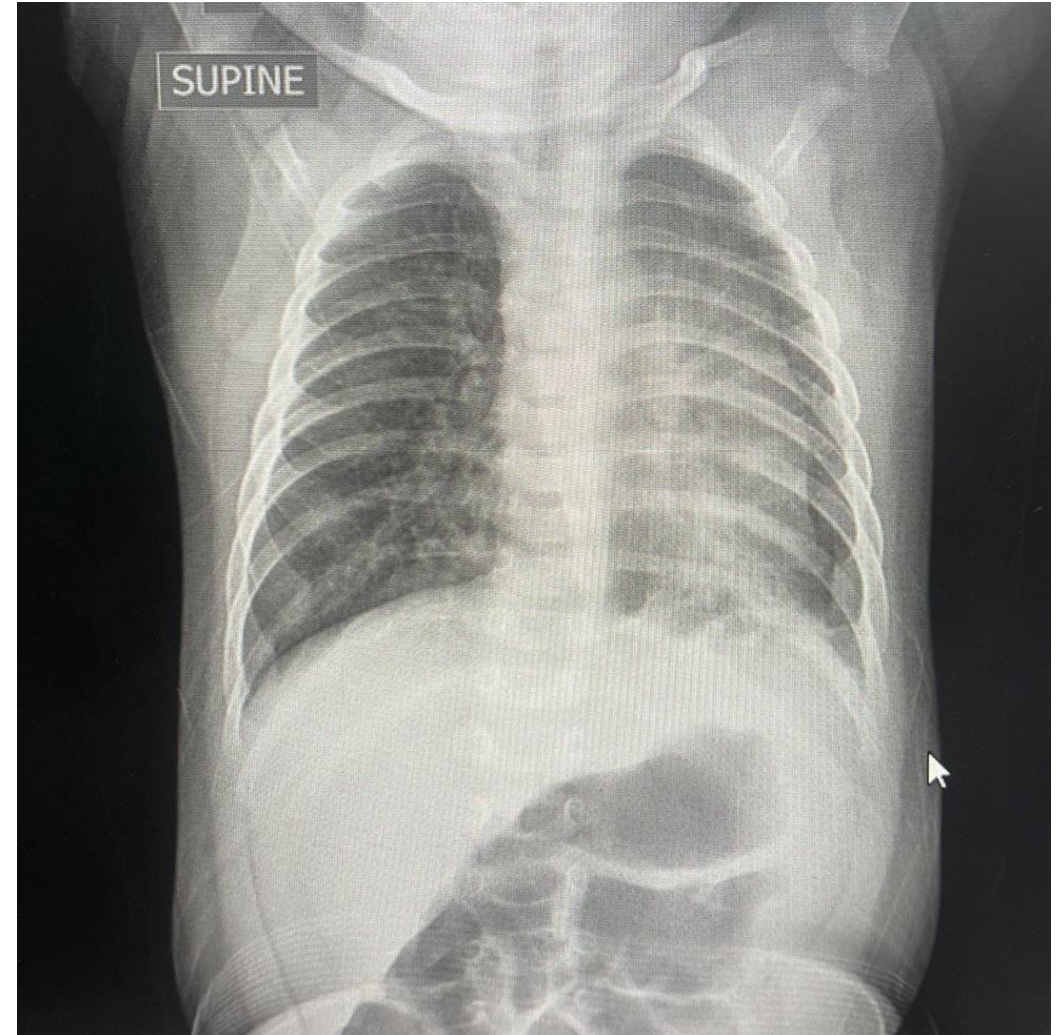
- 4 วัน ก่อนมาโรงพยาบาล มีอาการไอเสมหะ น้ำมูกใส ไข้ต่ำ ๆ กินได้น้อย ไม่มีถ่ายเหลว
- 1 วัน ก่อนมาโรงพยาบาล มีไข้สูง ไอมากขึ้น มีเสมหะเยอะ หายใจเหนื่อยมาก จึงพาไปโรงพยาบาลจังหวัด

• มีประวัติสัมผัสพี่ชายมีอาการไอ เสมหะ

PE: **BT 40 C**, PR 180 bpm, **RR 66/min**,
BP 95/49 mmHg, **SpO2 94% RA**

Lungs: crepitation both lungs

Nasal swab for Influenza A/B, COVID-19 rapid Ag : positive for COVID-19



COVID-19 pneumonia

Management at primary hospital

Day 1 : Remdesevir IV, Cefotaxime 150 MKDay, on HFNC

Day 2 : Worsening dyspnea RR 70 /min, SpO₂ 90%

RS: crepitation both lungs, subcostal retraction

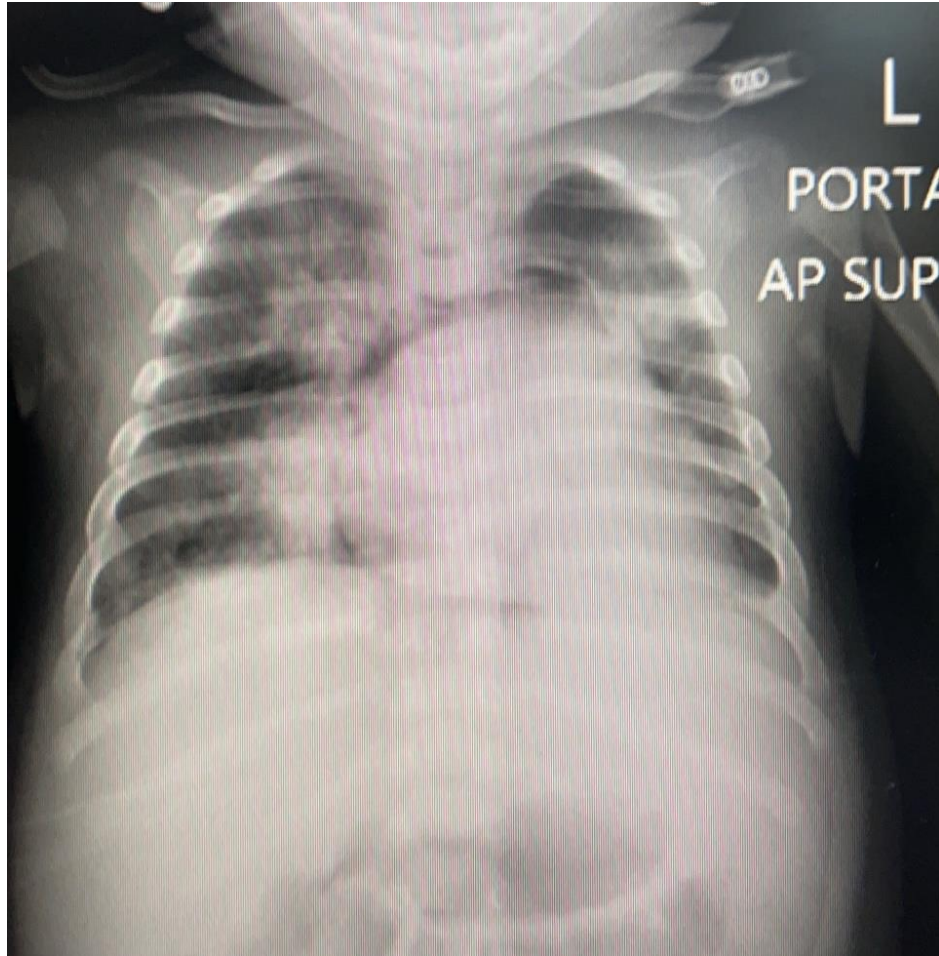
Rx: Intubation, Refer รพ. ศิริราช

**Vital signs แรกรับ : BT 36.3°C, PR 116 bpm, BP 86/40 mmHg,
RR 36/min, SpO₂ 98% (FiO₂ 0.5)**

GA : paralyzed patient, intubated

RS : subcostal retraction with crepitation both lungs and wheezing

Investigations



Rapid PCR	
Influenza A RNA	Detected
Influenza B RNA	Not detected
RSV RNA	Not detected
SARS-CoV2 RNA	Detected

**COVID-19 and influenza A pneumonia
with pneumomediastinum**